


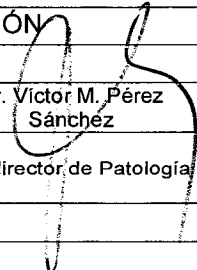



 Salud Secretaría de Salud	INSTITUTO NACIONAL DE CANCEROLOGÍA SUBDIRECCIÓN DE PATOLOGÍA, A TRAVÉS DEL DEPARTAMENTO DE PATOLOGÍA QUIRÚRGICA		REV: 01
	Manual Técnico "Lineamientos para el Procesamiento Técnico e Interpretación de Especímenes Endoscópicos y Quirúrgicos Obtenidos por Carcinomas de Colon y Recto"		HOJA: 1 DE: 7

MANUAL TÉCNICO

"LINEAMIENTOS PARA EL PROCESAMIENTO TÉCNICO E INTERPRETACIÓN DE ESPECÍMENES ENDOSCÓPICOS Y QUIRÚRGICOS OBTENIDOS POR CARCINOMAS DE COLON Y RECTO"

CONTROL DE EMISIÓN				
	Elaboró:	Revisó:		Autorizó:
Nombre:	Dr. Roberto Eduardo Herrera Geopfert	Dr. Leonardo Saúl Lino Silva	Dr. Víctor M. Pérez Sánchez	Dr. Bernardo Cacho Díaz
Cargo-puesto:	Médico Adscrito al Departamento de Patología Quirúrgica	Jefe del Departamento de Patología Quirúrgica	Subdirector de Patología	Director Médico
Firma:				
Fecha:	Agosto, 2025			

 Salud Secretaría de Salud	INSTITUTO NACIONAL DE CANCEROLOGÍA SUBDIRECCIÓN DE PATOLOGÍA, A TRAVÉS DEL DEPARTAMENTO DE PATOLOGÍA QUIRÚRGICA		REV: 01
	Manual Técnico "Lineamientos para el Procesamiento Técnico e Interpretación de Especímenes Endoscópicos y Quirúrgicos Obtenidos por Carcinomas de Colon y Recto"		HOJA: 2 DE: 7




Los tipos de especímenes obtenidos para estudio patológico en los casos de carcinomas de colon y de recto, son biopsias endoscópicas -incisionales o escisionales (polipectomía; mucosectomía)- y piezas quirúrgicas (escisión transanal en disco, colectomía total, parcial o segmentaria y resección rectal, anterior baja o abdomino-perineal).



En todos casos, el factor más importante para preservar las propiedades estructurales, histoquímicas, antigénicas y moleculares de los tejidos analizados, es la fijación inmediata en formalina al 10%, amortiguada con fosfatos, a temperatura ambiente. La proporción recomendada entre la formalina (conteniente) y la muestra de tejido (contenido) es de 10-20 a 1, para evitar artificios que interfieran con la interpretación correcta de los cambios patológicos. El tiempo que deben permanecer los tejidos sumergidos en la formalina debe ser entre 6 horas y no más de 48 horas, de acuerdo con el tamaño de la muestra (biopsias endoscópicas o piezas quirúrgicas). Las biopsias endoscópicas deben fijarse inmediatamente tras la extracción; mientras que las piezas quirúrgicas deben remitirse a la brevedad al laboratorio de Patología, idealmente en un lapso menor a 30 minutos, y siempre buscar que tal lapso no sea mayor a 2 horas. Una vez en el laboratorio, el Patólogo se encarga de preparar y fijar el espécimen para el estudio definitivo.

La información clínica completa es indispensable y de gran ayuda en el manejo de la pieza quirúrgica, para evitar omisiones e interpretaciones erróneas que pudieran llevar a la estadificación equivocada y, por lo tanto, al tratamiento y/o seguimiento inadecuados, por lo que cada muestra, debe estar acompañada de una solicitud debidamente llenada con los datos generales del paciente y pertinentes al caso de que se trate.

El informe patológico debe describir breve y consistentemente, las características macroscópicas del espécimen y en el caso de las piezas quirúrgicas, debe identificarse el producto de la resección por la región anatómica (colon derecho o izquierdo), así como el sitio anatómico de la neoplasia (ciego, colon ascendente, ángulo hepático, colon transversal, ángulo esplénico, colon descendente, colon sigmoide y recto) e incluirse, el tamaño, la forma, la extensión lateral y en profundidad de la neoplasia y la distancia entre la neoplasia y los bordes quirúrgicos. La disección cuidadosa de los ganglios linfáticos regionales tiene gran importancia, ya que el pronóstico está directamente relacionado con el número de ganglios obtenidos durante el estudio patológico. Actualmente, la Union Internationale Contre le Cancer (UICC) y la American Joint Committee on Cancer (AJCC) recomiendan la disección de cuando menos 12 ganglios linfáticos regionales, para estadificar satisfactoriamente el carcinoma colorrectal.

Por otro lado, la quimio/radioterapia neoadyuvante disminuye el número de ganglios linfáticos regionales, particularmente en carcinoma de recto y por conveniencia, se han propuesto como mínimo seis. En los casos de carcinoma del recto, es necesario evaluar la calidad de la escisión mesorrectal y referirla en el informe final, ya que además de representar el borde quirúrgico radial o circunferencial, contiene los ganglios linfáticos regionales. Los bordes quirúrgicos deben pintarse con tinta china o cualquier otra tinta resistente al empleo de solventes anfófilos o no polares (alcohol, xileno, cloroformo), y deben referirse anatómicamente como proximal, distal y, además, en el caso del recto, radial o circunferencial. En los casos de neoplasias del recto, es necesario pintar la circunferencia externa o mesorrecto y una vez fijado en formalina al 10%, realizar cortes coronales en sentido distal-proximal para evaluar con precisión, la extensión de la neoplasia. El número de cortes obtenidos para el estudio histopatológico debe establecerse de acuerdo con el tamaño de la

CONTROL DE EMISIÓN			
	Elaboró:	Revisó:	Autorizó:
Nombre:	Dr. Roberto Eduardo Herrera Geopfert	Dr. Leonardo Saúl Lino Silva	Dr. Víctor M. Pérez Sánchez
Cargo-puesto:	Médico Adscrito al Departamento de Patología Quirúrgica	Jefe del Departamento de Patología Quirúrgica	Subdirector de Patología
Firma:			
Fecha:	Agosto, 2025		

 Salud Secretaría de Salud	INSTITUTO NACIONAL DE CANCEROLOGÍA SUBDIRECCIÓN DE PATOLOGÍA, A TRAVÉS DEL DEPARTAMENTO DE PATOLOGÍA QUIRÚRGICA		REV: 01
	Manual Técnico "Lineamientos para el Procesamiento Técnico e Interpretación de Especímenes Endoscópicos y Quirúrgicos Obtenidos por Carcinomas de Colon y Recto"		HOJA: 3 DE: 7

neoplasia, a razón de un corte por cada 1cm de diámetro mayor, incluidos cortes que permitan determinar la profundidad de la neoplasia.

Los cortes histológicos deben teñirse de rutina, con hematoxilina y eosina y en casos particulares, pueden utilizarse tinciones especiales de histoquímica, estudios de inmunohistoquímica y estudios moleculares, reacción en cadena de la polimerasa de punto final y en tiempo real. El estudio microscópico permite determinar la variante y grados histológicos, la presencia o no de invasión vascular linfática y/o sanguínea, infiltración neural y perineural, de células neoplásicas en los ganglios linfáticos regionales y distantes, y otros órganos, así como el nivel de infiltración en el espesor de la pared intestinal. La clasificación y grados histológicos más apropiados de las neoplasias del colon y recto, es la propuesta por la Organización Mundial de la Salud (OMS). La estadificación patológica TNM (pT: tumor: nivel de profundidad de la neoplasia; pN: presencia o no de metástasis en los ganglios linfáticos; pM: presencia no de metástasis a distancia; L: presencia o no de invasión vascular linfática, V: presencia no de invasión vascular sanguínea; Pn: presencia o no de infiltración neural o perineural; R: bordes quirúrgicos con o sin células neoplásicas, y: cambios por terapia neoadyuvante, etc.) permite tener el conocimiento integral de la neoplasia y constituye la base del informe patológico final.

Los estudios de inmunohistoquímica además de ser útiles en el diagnóstico diferencial pueden resultar de mucho valor de predicción para respuesta a diversos tratamientos y pronóstico, al igual que los estudios moleculares, como la determinación de mutaciones del gen *K-ras* y de otros más.





El diagnóstico patológico se debe integrar y frasear con la consideración de cada una de las características morfológicas y especiales, evaluadas en el proceso del estudio patológico, para que, de una manera accesible, el médico tratante tenga los elementos de juicio suficientes para establecer la etapa clínica de la neoplasia y así, planear la estrategia terapéutica más adecuada y estimar el pronóstico del paciente.



A continuación, se muestra una guía secuencial rápida con ejemplos, que puede ser de utilidad en la emisión del diagnóstico patológico definitivo:

GUÍA SECUENCIAL RÁPIDA

I. Especímenes:

1. Biopsias endoscópicas:
 - a. Incisionales
 - b. Escisionales
 - i. Polipectomía
 - ii. Mucosectomía
2. Piezas quirúrgicas:
 - a. Escisión transanal en disco

CONTROL DE EMISIÓN				
	Elaboró:	Revisó:		Autorizó:
Nombre:	Dr. Roberto Eduardo Herrera Geopfert	Dr. Leonardo Saúl Lino Silva	Dr. Víctor M. Pérez Sánchez	Dr. Bernardo Cacho Díaz
Cargo-puesto:	Médico Adscrito al Departamento de Patología Quirúrgica	Jefe del Departamento de Patología Quirúrgica	Subdirector de Patología	Director Médico
Firma:				
Fecha:	Agosto, 2025			

 Salud Secretaría de Salud	INSTITUTO NACIONAL DE CANCEROLOGÍA SUBDIRECCIÓN DE PATOLOGÍA, A TRAVÉS DEL DEPARTAMENTO DE PATOLOGÍA QUIRÚRGICA		REV: 01
	Manual Técnico "Lineamientos para el Procesamiento Técnico e Interpretación de Especímenes Endoscópicos y Quirúrgicos Obtenidos por Carcinomas de Colon y Recto"		HOJA: 4 DE: 7

- b. Colectomía total
- c. Colectomía parcial
- d. Colectomía segmentaria
- e. Resección anterior baja
- f. Resección abdomino-perineal

II. Fijación inmediata (formalina al 10%, amortiguada; volumen: 10-20 a 1)

1. Biopsias endoscópicas (6 a 8 horas)
2. Piezas quirúrgicas (24 a 48 horas)

III. Descripción, medición, disección e inclusión:

1. Identificación de la región anatómica
2. Clasificación macroscópica de la neoplasia (Borrmann, ver anexo 1)
3. Tamaño y profundidad de la neoplasia (macroscópico)
4. Bordes quirúrgicos (distancia de la neoplasia a los bordes proximal, distal y circunferencial)
5. Corte (1 cápsula por cada cm de diámetro mayor)
6. Disección ganglionar
7. Calidad de la escisión mesorectal (recto, ver anexo 2)



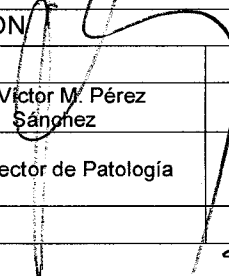

IV. Observación histológica (tinción con hematoxilina y eosina):



1. Variante histológica
2. Grado histológico (diferenciación)
3. Invasión vascular linfática (L) y sanguínea (V) (presente o ausente)
4. Infiltración neural y perineural (Pn) (presente o ausente)
5. Nivel de profundidad en la pared intestinal (pT)
6. Metástasis ganglionares (pN)
7. Metástasis a distancia (pM)
8. Bordes quirúrgicos

V. Estudios especiales:

1. Histoquímica especial
2. Inmunohistoquímica
3. Estudios moleculares (Mutaciones en K-RAS, N-RAS y BRAF; inestabilidad de microsatlélites)

VI. Interpretación y Diagnóstico:

CONTROL DE EMISIÓN				
	Elaboró:	Revisó:		Autorizó:
Nombre:	Dr. Roberto Eduardo Herrera Geopfert	Dr. Leonardo Saúl Lino Silva	Dr. Víctor M. Pérez Sánchez	Dr. Bernardo Cacho Díaz
Cargo-puesto:	Médico Adscrito al Departamento de Patología Quirúrgica	Jefe del Departamento de Patología Quirúrgica	Subdirector de Patología	Director Médico
Firma:				
Fecha:	Agosto, 2025			

 Salud Secretaría de Salud	INSTITUTO NACIONAL DE CANCEROLOGÍA SUBDIRECCIÓN DE PATOLOGÍA, A TRAVÉS DEL DEPARTAMENTO DE PATOLOGÍA QUIRÚRGICA		REV: 01
	Manual Técnico "Lineamientos para el Procesamiento Técnico e Interpretación de Especímenes Endoscópicos y Quirúrgicos Obtenidos por Carcinomas de Colon y Recto"		HOJA: 5 DE: 7

EJEMPLOS:

BIOPSIAS ENDOSCÓPICAS

- | | |
|--|---------------------------------|
| 1. Variante histológica: | adenocarcinoma |
| 2. Grado histológico: | moderadamente diferenciado (G2) |
| 3. Localización: (referida en la solicitud): | colon transverso |

DIAGNOSTICO:

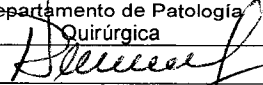

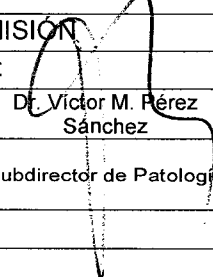

- Adenocarcinoma moderadamente diferenciado (G2), del colon transverso.



PIEZAS QUIRÚRGICAS:

1. Variante histológica: 2. Grado histológico: 3. Localización: 4. Aspecto macroscópico: 5. Nivel de infiltración (pT): 6. Invasión vascular y neural (L, V, Pn): 7. Tumor residual (R): 8. Metástasis (pN; pM) 9. Gemación (etapas I y II) 10. Reacción desmoplásica (etapas I y II)	adenocarcinoma moderadamente diferenciado (G2) recto ulcerado infiltrante (Borrmann 3) muscular propia presente/ausente R0: no; R1: microscópico; R2: macroscópico ganglionares regionales o a distancia Baja (0-4); intermedia (5-9); alta (10 o más) Inmadura (mixoide); intermedia (queloide); madura (fibras)
--	--

DIAGNOSTICO (ejemplo):

Adenocarcinoma moderadamente diferenciado (G2) del recto, ulcerado infiltrante (Borrmann 3), con infiltración hasta la capa muscular propia, con invasión vascular linfática y sanguínea e invasión perineural, sin células neoplásicas en los bordes quirúrgicos proximal, distal y radial (circunferencial) (pT2, pN0, pMX, L1, V1, Pn1).

CONTROL DE EMISIÓN				
	Elaboró:	Revisó:		Autorizó:
Nombre:	Dr. Roberto Eduardo Herrera Geopfert	Dr. Leonardo Saúl Lino Silva	Dr. Víctor M. Pérez Sánchez	Dr. Bernardo Cacho Díaz
Cargo-puesto:	Médico Adscrito al Departamento de Patología Quirúrgica	Jefe del Departamento de Patología Quirúrgica	Subdirector de Patología	Director Médico
Firma:				
Fecha:	Agosto, 2025			

 Salud Secretaría de Salud	INSTITUTO NACIONAL DE CANCEROLOGÍA SUBDIRECCIÓN DE PATOLOGÍA, A TRAVÉS DEL DEPARTAMENTO DE PATOLOGÍA QUIRÚRGICA		REV: 01
	Manual Técnico "Lineamientos para el Procesamiento Técnico e Interpretación de Especímenes Endoscópicos y Quirúrgicos Obtenidos por Carcinomas de Colon y Recto"		HOJA: 6 DE: 7

LECTURAS RECOMENDADAS.

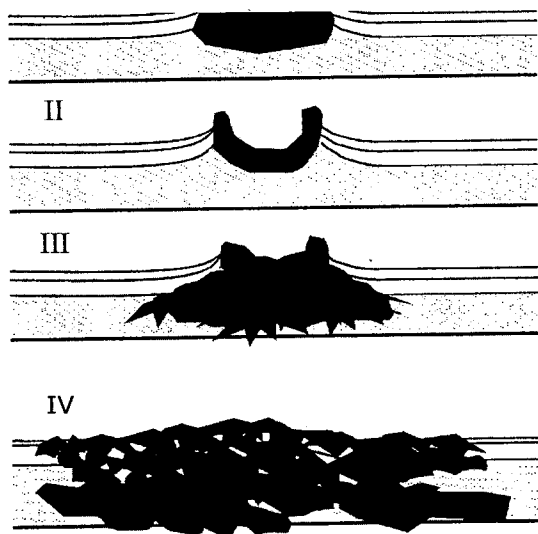
International Union Against Cancer. TNM Classification of Malignant Tumors. Sobin L, Gospodarowicz M, Wittekind C, editors. Seventh Edition, 2009. Wiley-Blackwell, John Wiley & Sons, Ltd; pp 100-105.

Cancer Committee, College of American Pathologists (CAP). Protocol for the Examination of Specimens From Patients with Primary Carcinoma of the Colon and Rectum (ColoRectal_4.2.0.1.REL_CAPCP) Version: 4.2.0.1. 2021. (Based on AJCC/UICC TNM, Eighth edition).

Nagtegaal ID, Arends MJ, Odze RD, Lam AK, editors. Tumors of the colon and rectum. In: WHO Classification of Tumours. Digestive System. Edited by the WHO Classification of Tumors Editorial Board. 5th Edition. International Agency for Research on Cancer, 2019. Chapter 6; pp 157-88.

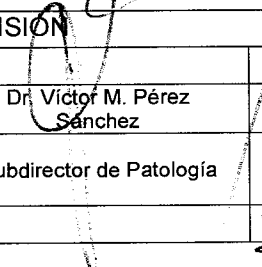
González IA, Bauer PS, Liu J, Chatterjee D. Intraepithelial tumour infiltrating lymphocytes are associated with absence of tumour budding and immature/myxoid desmoplastic reaction, and with better recurrence-free survival in stages I-III colorectal cancer. *Histopathology* 2021; **78**(2): 252-264.



ANEXO 1



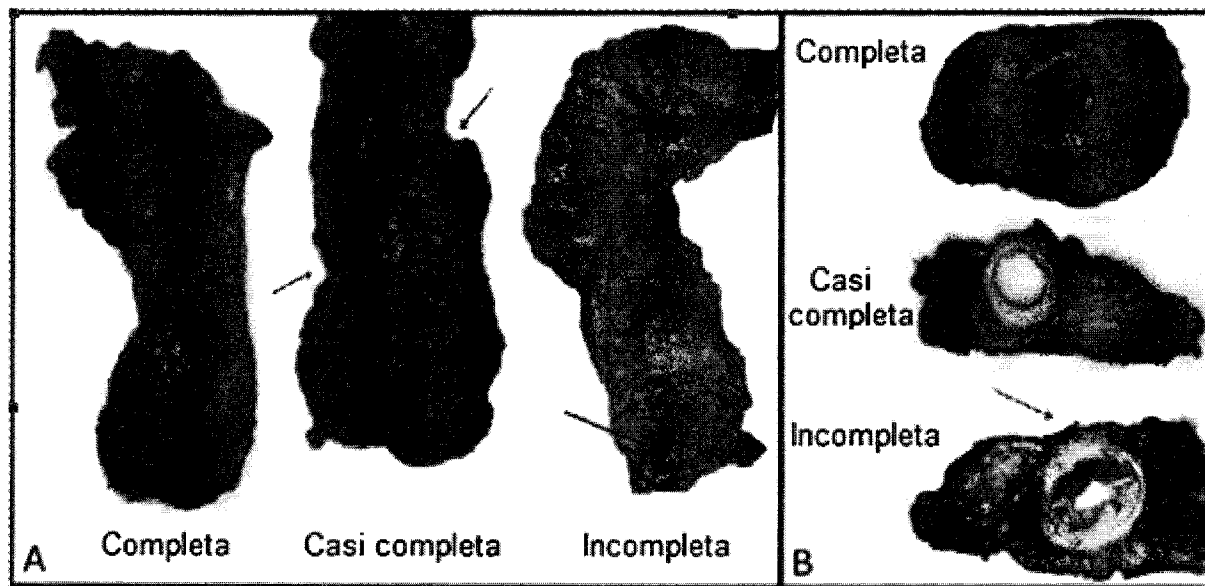
Ver: Cancer Committee, College of American Pathologists (CAP). Protocol for the Examination of Specimens From Patients with Primary Carcinoma of the Colon and Rectum (ColoRectal_4.2.0.1.REL_CAPCP) Version: 4.2.0.1; 2021. (Based on AJCC/UICC TNM, Eighth edition).

Imagen tomada de : Minqiang Pan, Pintong Huang, Shiyang Li, et al. Double contrast-enhanced ultrasonography in preoperative Borrmann classification of advanced gastric carcinoma: comparison with histopathology *Scientific Reports*, **3**, 3338; doi:10.1038/srep03338.

CONTROL DE EMISIÓN				
	Elaboró:	Revisó:		Autorizó:
Nombre:	Dr. Roberto Eduardo Herrera Geopfert	Dr. Leonardo Saúl Lino Silva	Dr. Víctor M. Pérez Sánchez	Dr. Bernardo Cacho Díaz
Cargo-puesto:	Médico Adscrito al Departamento de Patología Quirúrgica	Jefe del Departamento de Patología Quirúrgica	Subdirector de Patología	Director Médico
Firma:				
Fecha:	Agosto, 2025			





 Salud Secretaría de Salud	INSTITUTO NACIONAL DE CANCEROLOGÍA SUBDIRECCIÓN DE PATOLOGÍA, A TRAVÉS DEL DEPARTAMENTO DE PATOLOGÍA QUIRÚRGICA		REV: 01
	Manual Técnico "Lineamientos para el Procesamiento Técnico e Interpretación de Especímenes Endoscópicos y Quirúrgicos Obtenidos por Carcinomas de Colon y Recto"		HOJA: 7 DE: 7

ANEXO 2



Ver: Cancer Committee, College of American Pathologists (CAP). Protocol for the Examination of Specimens From Patients with Primary Carcinoma of the Colon and Rectum (ColoRectal_4.2.0.1.REL_CAPCP) Version: 4.2.0.1. 2021. (Based on AJCC/UICC TNM, Eighth edition).

Imagen tomada de: Steven L. Bosch & Iris D. Nagtegaal. The Importance of the Pathologist's Role in Assessment of the Quality of the Mesorectum. Curr Colorectal Cancer Rep (2012) 8: 90–98. DOI 10.1007/s11888-012-0124-7

CONTROL DE EMISIÓN				
	Elaboró:	Revisó:		Autorizó:
Nombre:	Dr. Roberto Eduardo Herrera Geopfert	Dr. Leonardo Saúl Lino Silva	Dr. Víctor M. Pérez Sánchez	Dr. Bernardo Cacho Díaz
Cargo-puesto:	Médico Adscrito al Departamento de Patología Quirúrgica	Jefe del Departamento de Patología Quirúrgica	Subdirector de Patología	Director Médico
Firma:				
Fecha:	Agosto, 2025			